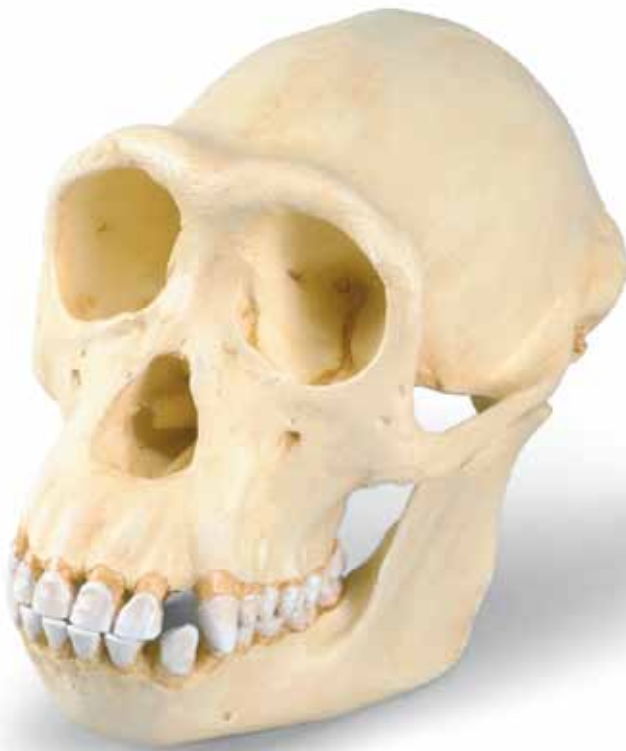



...going one step further



VP760/1

(1001299)

Chimpanzee¹

English

Species	<i>Pan troglodytes</i> (Gmelin, 1788) ²
Subfamily	Ponginae Allen, 1925
Family	Pongidae Elliot, 1913
Superfamily	Hominoidea Simpson, 1931
Infraorder	Catarrhina Hemprich, 1820
Suborder	Simiae Haeckel, 1866
Order	Primates Linnaeus, 1758

The skull of this young adult, middle-sized female chimpanzee shows a relatively low level of relief. Apart from the pronounced supra-orbital ridges, the cerebral cranium appears somewhat smooth and could quite readily be compared with that of the human in this respect³. With older animals, this would no longer be as reasonable.

In the chimpanzee's skull too, the disproportionate size of the face/jaw part (the facial bones, i.e. the splanchnocranium or viscerocranium) in relation to the cerebral cranium is noticeable. This relationship, however, only develops in the course of postnatal growth – particularly at the time of the second dentition.

The occipital condyles of the atlas joint and the great occipital foramen they enclose (*foramen occipitale magnum*) are located in the posterior region of the skull. Here too, the obvious contrast with the newborn or infantile animal is evident.

The sexual dimorphism of the skull appears only at first sight to be less marked in the chimpanzee than in other Ponginae. As is the case with all primates that have been investigated in this respect, male chimpanzees display on average a larger brain volume, larger and differently shaped canine teeth, and a significantly more pronounced skull relief. Mature males in all cases, and mature females relatively often, have a sagittal crest – if less pronounced than that of the gorilla. All adult animals develop occipital crests, due to their “front-heavy” heads.

In general supra-orbital ridges (*tori supraorbitales*) are formed, which are linked medially by a glabellar ridge (*torus glabellaris*) to form a unified brow ridge (*torus frontalis*). Not unrelatedly, the frontal sinuses are very pronounced. This development takes place in connection with the formation of the permanent teeth and then with the wear of the teeth with continuing abrasion from chewing⁴.

The upward branch of the lower jaw (*ramus mandibulae*) is relatively low. Typical of the Ponginae is the more or less parallel arrangement of the premolar and molar teeth. In front of them are the incisor teeth. The sexually differentiated, dagger-like canine teeth extend distinctly beyond the occlusion plane. For this reason, in the upper jaw between the canine tooth and the first premolar, there is a gap, or diastema, into which the lower canine tooth engages.

The anterior teeth engage one over the other like shears, which makes it easier to bite off a piece of food, while the posterior teeth have broad, shallow crowns, suited to grinding; this constitutes – in the case of the molars – what is known as the dryopithecine pattern, which is also displayed by humans. In the chimpanzee too, the enamel shows furrows on the occlusion plane next to the fissures; these are few in number but characteristic.

Since the pioneering studies of E. Selenka around 1900, chimpanzees are considered the closest living relatives of humans. They took this distinction over from the orang-utan.

Some dimensions of the original chimpanzee skull⁵.

max. length of cranium (inc. brow ridge and occipital crest)	132 mm
max. breadth of cranium	118 mm
skull breadth in region of max. postorbital narrowing	71 mm
volume of cranial cavity = "brain size"	390 ccm
length of face	127 mm
breadth of upper face (external biorbital breadth)	97 mm
breadth of zygomatic arch	118 mm
max. separation of zygomatic arch from skull wall	21 mm
length of palate	70 mm
breadth of palate	33 mm
bicondylar breadth of mandible	98 mm
bigonial breadth of mandible	77 mm
height of <i>corpus mandibulae</i>	27 mm
ramus height of mandible	59 mm
ramus breadth	43 mm
total mass of skull	417 g
mass of cranium	319 g
mass of mandible	98 g

Author: Dr Dr Olav Röhrer-Ertl, Primates Section, SNSB, Munich

-
- ¹ This model was cast from an original from the Collection of the Johann Wolfgang Goethe University of Frankfurt am Main, Institute of Anthropology and Human Genetics for Biologists. For educational reasons the abraded teeth of the original were reconstructed following younger female specimens in Munich, so as to be able to give a better representation of the tooth pattern. In this process, some adaptations to the jaws had to be made.
- ² The scientific name of the chimpanzee has recently been the subject of renewed debate. Other authors are also given in the literature.
- ³ However, the chimpanzee is well behind the orang-utan in this respect. Its particularly close relationship with humans is established in other ways.
- ⁴ With increasing flattening of the tooth biting surfaces, the chewing force must be increased, which leads to increased growth of the masticatory muscles, which in turn leads to more pronounced moulding of muscle attachment surfaces. Here too, the distribution of the ever-increasing chewing force over the facial skeleton results in more pronounced structures. Here we see the effect of the spatial relationship between the largest organ in the head, the brain, and the others, particularly the eyes. In the African Ponginae this relationship is mainly horizontal (one behind the other), whereas by contrast in the orang-utan they are arranged more vertically (one above the other).
- ⁵ All dimensions were taken, from an original, by Dr sc. A. Windelband, Berlin. In general, model dimensions will vary slightly from these.

Schimpanse¹

Deutsch

Spezies	<i>Pan troglodytes</i> (Gmelin, 1788) ²
Unterfamilie	Ponginae Allen, 1925
Familie	Pongidae Elliot, 1913
Überfamilie	Hominoidea Simpson, 1931
Teilordnung	Catarrhina Hemprich, 1820
Unterordnung	Simiae Haeckel, 1866
Ordnung	Primates Linnaeus, 1758

Der Schädel des jung-erwachsenen (adulten) und etwa mittelgroßen, weiblichen Schimpansen zeigt ein relativ schwach ausgeprägtes Schädelrelief. Abgesehen von den kräftigen Überaugenwülsten (Tori supraorbitales) wirkt der Hirnschädel (Neurocranium) eher glatt und könnte darin sehr wohl mit dem des Menschen³ verglichen werden. Bei Tieren mit höherem Alter wäre das nicht mehr so möglich.

Auch beim Schädel (Cranium) des Schimpansen fällt der übergroße Anteil der Gesichts-Kiefer-Partie (der Gesichtsschädel bzw. das Splanchno- oder Viscerocranium) gegenüber dem Hirnschädel (Neurocranium) auf. Dieses Verhältnis bildet sich aber erst im Verlauf des nachgeburtlichen (postnatalen) Wachstums heraus – insbesondere in der Zeit des Zahnwechsels.

Die Höcker (Condylia occipitales) des Kopfgelenkes und das von ihnen umrahmte Hinterhauptsloch (Foramen occipitale magnum) befinden sich im hinteren Schädelbereich. Auch hierin zeigt sich der augenfällige Unterschied zum neugeborenen oder kindlichen (infantilen) Tier.

Die geschlechtstypische Formausprägung (Geschlechtsdimorphismus) des Schädels erscheint beim Schimpansen nur auf den ersten Blick weniger stark ausgeprägt, als bei anderen Ponginae. Wie bei allen dahingehend untersuchten Primates zeigen auch männliche Schimpansen im Mittel höhere Hirnvolumina, größere und anders geformte Eckzähne (Canini) und deutlich stärker ausgeprägte Schädelreliefs. Zumindest spät-erwachsene (mature) Männer verfügen immer, spät-erwachsene Frauen relativ oft über einen Scheitelkamm (Crista sagittalis) – wenn auch weniger stark als Gorillas. Nackenkämme (Cristae occipitales) bilden sich bei allen erwachsenen Tieren aus und finden ihre Begründung in ihren „vorlastigen“ Köpfen.

Es sind grundsätzlich Überaugenwülste (Tori supraorbitales) ausgebildet, welche in der Mitte (median) durch einen Glabellawulst (Torus glabellaris) zu einem einheitlichen Überaugendach (Torus frontalis) verbunden werden. Im Zusammenhang damit sind ihre Stirnhöhlen (Sinus frontales) stark ausgeprägt. Diese Bildung erfolgt im Zusammenhang mit der Ausbildung des Dauergebisses (Dentes permanentes) und dann im Zusammenhang mit dem Gebissgebrauch bei fortschreitender Abkautung (Abrasion)⁴.


Der aufsteigende Ast des Unterkiefers (Ramus mandibulae) ist relativ niedrig. Charakteristisch für das Gebiss der Ponginae erscheint eine eher parallele Zahnanzahl der Vormahl- (Dentes praemolares) und Mahlzähne (Dentes molares). Schneidezähne (Dentes incisivi) stehen dazu in Front. Die geschlechtstypisch geformten, dolchförmigen Eckzähne überragen die Kauebene (Occlusionsebene) deutlich. Von daher gibt es im Oberkiefer (Maxilla) zwischen Eckzahn und 1. Praemolaren eine Lücke, das Diastema, in welches der Eckzahn des Unterkiefers (Mandibula) bei Gebisschluss eingreift.

Die Zähne des Vordergebisses (Dentes anteriores) greifen scherenartig übereinander, was das Abbeißen erleichtert, die des Hintergebisses (Dentes posteriores) zeigen breite, stumpfe Kronen, wie sie zum Zermahlen günstig sind, dabei liegt – bei den Molares – das sog. Dryopithecinen-Muster vor, wie es auch der Mensch zeigt. Auch beim Schimpansen zeigt der Zahnschmelz (Enamelum) auf der Kauebene neben den Furchen (Fissurae) wenige – hier aber charakteristische – Schmelzrunzeln.

Schimpansen gelten seit den hierfür bahnbrechenden Arbeiten E. Selenkas um 1900 als die nächsten lebenden Verwandten des Menschen. Sie lösten darin den Orang-Utan ab.

Einige Maße des originalen Schimpansen-Schädels⁵.

größte Hirnschädellänge (mit Torus frontalis)	132 mm
größte Hirnschädelbreite	118 mm
Schädelbreite im Bereich der stärksten postorbitalen Einschnürung	71 mm
Volumen der Schädelhöhle (Cavum cranii) = „Hirnvolumen“	390 ccm
Gesichtslänge	127 mm
Obergesichtsbreite (äußere Biorbitalbreite)	97 mm
Jochbogenbreite	118 mm
Größter Abstand der Jochbögen zur Schädelwand	21 mm
Gaumenlänge	70 mm
Gaumenbreite	33 mm
Condylenbreite des Unterkiefers	98 mm
Winkelbreite des Unterkiefers	77 mm
Höhe des Corpus mandibulae	27 mm
Asthöhe des Unterkiefers	59 mm
Astbreite	43 mm
Gesamtmasse des Craniums	741 g
Masse des Calvariums	319 g
Masse der Mandibula	98 g



Verfasser: Dr. Dr. Olav Röhrer-Ertl, Sectio Primates der SNSB, München

-
- ¹ Als Vorlage für den Abguss dieses Modells diente ein Original aus der Sammlung der Johann Wolfgang Goethe-Universität Frankfurt am Main, Institut der Anthropologie und Humangenetik für Biologen. Aus didaktischen Gründen wurden die abgekauten (abradierten) Zähne des Originals nach Originalbefunden jüngerer weiblicher Tiere in München neu aufgebaut, um auch die Zahnmuster besser darstellen zu können. Im Zusammenhang damit ergaben sich auch einige Kieferanpassungen.
- ² Der wissenschaftliche Name des Schimpansen ist in letzter Zeit erneut in die Diskussion gekommen. In der Literatur werden auch andere Autoren genannt.
- ³ Darin steht der Schimpanse aber dem Orang-Utan deutlich nach. Seine besondere Menschennähe wird auch anders definiert.
- ⁴ Bei zunehmender Einebnung der Zahn-Kauflächen muss der Kaudruck erhöht werden, was ein verstärktes Kaumuskelwachstum bewirkt, welches wiederum die Muskelansatzflächen bzw. – Ursprünge verstärkt modelliert. Die Ableitung sich ständig verstärkenden Kaudrucks über das Gesichtskelett verstärkt auch hier die Strukturen. Wesentlich im Unterschied afrikanischer Ponginae zum Orang-Utan wirkt sich hier aus, dass die Lagebeziehungen zwischen dem Gehirn als größtem Kopfgorgan und den übrigen – insbesondere der Augen – eher horizontal (also hintereinander) und beim Orang-Utan eher vertikal (also übereinander) angeordnet sind.
- ⁵ Alle Maße wurden durch Dr. sc. A. Windelband, Berlin an einem Original erhoben. Die Maße des Modells weichen in der Regel geringfügig davon ab.

Chimpancé¹

Español

Especie	<i>Pan troglodytes</i> (Gmelin, 1788) ²
Subfamilia	Ponginae Allen, 1925
Familia	Pongidae Elliot, 1913
Superfamilia	Hominoidea Simpson, 1931
Infraorden	Catarrhina Hemprich, 1820
Suborden	Simiiae Hackel, 1866
Orden	Primates Linnaeus, 1758

El cráneo del chimpancé hembra adulto de edad no muy avanzada (adulten), de complexión mediana, presenta un relieve craneal relativamente poco marcado. Aparte de las fuertes prominencias supraorbitales (Tori supraorbitalis) tiene el cráneo cerebral (Neurocranium) un aspecto liso y se podría comparar en eso con el del hombre³. En animales de edad avanzada no sería posible.

También en el cráneo (cranium) del chimpancé llama la atención la gran extensión ocupada por la parte maxi-facial (cráneo facial/Splachnocráneo o Viscerocranium) en comparación con el cráneo cerebral (Neurocranium). Esta relación de proporciones se configura en el transcurso del crecimiento postnatal (postnatalen), sobre todo en el período de la segunda dentición.

Las prominencias de la articulación de la cabeza (Condyli occipitales) y el foramen occipital (Foramen occipitale magnum) que estas rodean, se encuentran en la zona posterior del cráneo. También se observa en este punto la ostensiva diferencia con el animal recién nacido o con el de edad infantil.

La típica forma del cráneo determinada por el sexo (Dimorfismo sexual), aparece sólo a primera vista no tan acentuada como en los otros Ponginae. Como en el caso de todos los primates estudiados, presentan la media de los chimpancés machos un volumen craneal mayor, dientes caninos (Canini) mayores y de forma diferente y un relieve craneal claramente más pronunciado. Por lo menos, poseen siempre los machos adultos en edad avanzada (mature) una cresta sagital (Crista sagittalis), si bien no tan pronunciada como en los gorilas; las hembras en la misma edad, relativamente a menudo. Las crestas occipitales (Cristae occipitales) se forman en todos los animales adultos y tienen su razón de ser en sus “pesadas” cabezas

En principio se forman solo prominencias supraorbitales (Tori supraorbitales), las cuales se unen en el centro (median) por medio de una prominencia glabellar (Torus glabellaris) formando una prominencia frontal única (Torus frontalis). Por esto poseen senos frontales (Sinus frontales) fuertemente marcados. Esta configuración está relacionada con la formación de la dentadura permanente (dentes permanentes) y luego con el uso de la dentadura cuando se da un avanzado desgaste (Abrasion)⁴

La rama ascendente de la mandíbula inferior (Ramus mandibulae) es relativamente baja. Una característica en la dentadura de los Ponginae es la aparición de un orden más bien paralelo en los dientes premolares (Dentes praemolares) y molares (Dentes molares); los dientes incisivos (Dentes incisivi) están de frente. Los caninos afilados, de forma típica por el dimorfismo sexual, dominan claramente la superficie masticatoria (Occlusionseben). Por ello existe en la mandíbula superior (Maxilla) entre el canino y el primer molar, un hueco llamado diastema, en el cual encaja el canino de la mandíbula inferior (Mandibula) al cerrarse la dentadura.

Los dientes de la dentadura anterior (Dientes anteriores) están unos sobre otros en forma de tijeras, lo que facilita la acción de morder; los posteriores (Dentes posteriores) poseen coronas anchas y romas apropiadas para la masticación; aparte de esto se presenta en los molares la llamada “muestra Dryopithecina”, que también se presenta en el hombre. También en el chimpancé, se presentan en el esmalte dental (Enamelum) en la superficie masticatoria, junto con surcos (Fissurae), algunas arrugas, que si bien pocas, aquí son características.

A partir de los revolucionarios trabajos efectuados por E. Selenkas alrededor de 1900, se consideran los chimpancés como los parientes vivos más cercanos al hombre.

Algunas medidas del cráneo original del chimpancé⁵

Largo máximo del cráneo cerebral (con Torus frontalis)	132 mm
Ancho máximo del cráneo cerebral	118 mm
Ancho del cráneo en la zona de máximo estrechamiento postorbital	71 mm
Volumen de la cavidad craneal (Cavum cranii) = Volumen cerebral	390 cm ³
Largo facial	127 mm
Ancho facial superior (Ancho biorbital externo)	97 mm
Ancho del arco zigomático	118 mm
Distancia máxima entre arcos zigomáticos y pared craneal	21 mm
Largo del paladar	70 mm
Ancho del paladar	33 mm
Ancho condilar de la mandíbula inferior	98 mm
Ancho del ángulo de la mandíbula inferior	77 mm
Altura del "Corpus mandibulae"	27 mm
Altura de la rama de la mandíbula inferior	59 mm
Ancho de la rama	43 mm
Masa total del Cranium	417 gr.
Masa del Calvarium	319 gr.
Masa de la Mandíbula	98 gr.

Autor: Dr. Dr. Olav Röhrer-Ertl, Sectio Primates del SNSB, Munich

¹ Para el vaciado de este modelo sirvió de muestra un original de la colección del Instituto de Antropología y Genética Humana para Biólogos en la Universidad de Johann Wolfgang Goethe en Francfort sobre el Meno. Por motivos didácticos se sustituyeron los dientes raspados del original por otros en Munich, según hallazgos originales de animales hembras más jóvenes, para poder exponer mejor la muestra dental. Referente a esto se hicieron también algunas adaptaciones de las mandíbulas.

² El nombre científico del chimpancé se viene discutiendo en tiempos recientes. En la Literatura se nombran también otros autores.

³ Aquí está colocado el chimpancé muy por detrás del orangután. También su especial proximidad al hombre se define de otra manera.

⁴ Al aumentar el aplanamiento de la superficie masticatoria de los dientes, se hace más fuerte la presión masticatoria, lo que trae como consecuencia un crecimiento más fuerte de la musculatura correspondiente, y esto a su vez, refuerza el modelaje de las superficies de inserción/puntos de partida musculares. La presión masticatoria cada vez más fuerte ejercida sobre el esqueleto de la región facial, refuerza aquí también las estructuras. La diferencia entre los Ponginae africanos con el Orangután se traduce aquí en que la relación de posiciones que se dan entre el cerebro, como mas grande órgano de la cabeza y los demás, sobre todo los ojos, que están ordenados más bien horizontal, es decir, uno tras otro, y en el orangután, vertical, es decir, uno sobre otro.

⁵ Todas las medidas fueron tomadas de un original por el Dr. sc. A. Windelband, Berlin. Las medidas del modelo se desvían muy poco de ellas.

Chimpanzé¹

Français

Species	<i>Pan troglodytes</i> (Gmelin, 1788) ²
Subfamilia	Ponginae Allen, 1925
Familia	Pongidae Elliot, 1913
Superfamilia	Hominoidea Simpson, 1931
Infraordo	Catarrhina Hemprich, 1820
Subordo	Simiæ Haeckel, 1866
Ordo	Primates Linnaeus, 1758

Le crâne d'une jeune adulte femelle (chimpanzé) de taille moyenne présente un relief crânien à l'accentuation relativement faible. A l'exception de puissants bourrelets supra-orbitaires (Tori supraorbitales), le crâne cérébral (Neurocranium) est d'aspect plutôt lisse et pourrait à ce niveau être très bien comparé à celui de l'homme³. Chez les animaux plus vieux, cela ne serait plus possible.

Également au niveau du crâne (Cranium) du chimpanzé, la partie du visage/des mâchoires de taille imposante (le crâne viscéral, respectivement le Splanchnocranium ou Viscerocranium) par rapport au crâne cérébral (Neurocranium), est frappante. Ce phénomène ne se forme cependant qu'au cours de la croissance postnatale – en particulier durant la phase de l'échange des dents.

Les tubérosités occipitales (Condyli occipitales) de l'articulation atlanto-occipitale et le trou occipital (Foramen occipitale magnum) entouré par celles-ci sont situés dans la région occipitale du crâne. Ici également, on remarque la différence frappante par rapport à l'animal nouveau-né ou infantile.

La prononciation de la forme typique du crâne en fonction du sexe (dimorphisme sexuel) semble de prime abord plus fortement marquée chez le chimpanzé que chez les autres Ponginae. Comme chez tous les primates examinés, les chimpanzés mâles montrent également en moyenne un volume du cerveau plus élevé, des canines plus grandes et de forme différente et un relief du crâne considérablement plus prononcé. Les hommes matures du moins présentent toujours, et les femmes matures pratiquement toujours, une crête sagittale (Crista sagittalis). Les crêtes occipitales (Cristae occipitales) se forment chez tous les animaux adultes et trouvent leur justification dans leur tête „portant la charge à l'avant“.

En principe, des bourrelets supra-orbitaires (Tori supraorbitales) sont formés qui sont reliés au milieu (médian) par un bourrelet glabellaire (Torus glabellaris) en un bourrelet frontal (Torus frontalis) uniforme. En rapport avec ceci, leurs sinus frontaux (Sinus frontales) sont très prononcés. Cette formation se produit en relation avec la formation des dents permanentes (Dentes permanentes) et ensuite en relation avec l'abrasion⁴.

Le rameau ascendant de la mandibule (Ramus mandibulae) est relativement bas. Une disposition plutôt parallèle des prémolaires (Dentes praemolares) et des molaires (Dentes molares) semble être caractéristique de la dentition des Ponginae. Les incisives (Dentes incisivi) occupent une position frontale. Les troisièmes incisives en forme de poignard et spécifiques au sexe dépassent considérablement le niveau de la mastication (niveau de l'occlusion). Par conséquent, il existe une lacune dans le maxillaire (Maxilla) entre l'incisive et les 1^{ères} prémolaires, le diastème, dans lequel l'incisive de la mandibule (Mandibula) intervient dans l'occlusion des dents.

Les dents antérieures (Dentes anteriores) s'enchevêtrent les unes sur les autres comme des ciseaux, ce qui facilite la coupure ; les dents postérieures (Dentes posteriores) présentent de larges couronnes émoussées comme elles sont nécessaires pour le broyage. En ce qui concerne les molaires, on observe l'échantillon Dryopithecinen, comme on le rencontre également chez l'homme. Chez le gorille également, l'émail (Enamelum) présente en plus des fissures (Fissurae) quelques arêtes, en l'occurrence caractéristiques, sur la surface de mastication.

Depuis les travaux révolutionnaires de E. Selenkas aux alentours de 1900, les chimpanzés sont considérés comme les parents vivants les plus proches de l'homme.

Quelques dimensions du crâne original de chimpanzé⁵.

Longueur maximale du crâne cérébral (avec Torus frontalis)	132 mm
Largeur maximale du crâne cérébral	118 mm
Largeur du crâne dans la région de la constriction post-orbitaire la plus forte	71 mm
Volume de la cavité crânienne (Cavum cranii) = <volume du cerveau>	390 ccm
Longueur du visage	127 mm
Largeur du visage supérieur (largeur biorbitaire externe)	97 mm
Largeur de l'arcade zygomatique	118 mm
Distance maximale des arcades zygomatiques jusqu'à la paroi crânienne	21 mm
Longueur du palais	70 mm
Largeur du palais	33 mm
Largeur du condyle de la mandibule	98 mm
Largeur de l'angle de la mandibule	77 mm
Hauteur du corps mandibulaire	27 mm
Hauteur du rameau de la mandibule	59 mm
Largeur du rameau	43 mm
Masse totale du crâne	417 g
Masse de la voûte crânienne	319 g
Masse de la mandibule	98 g

Auteur : Dr. Dr. Olav Röhrer-Ertl, section Primates de la SNSB, Munich

¹ Un original de la collection de l'université Johann Wolfgang Goethe à Frankfurt-sur-le-Main, institut d'anthropologie et de génétique humaine pour biologistes, a servi de modèle au moule du présent modèle. Pour des raisons didactiques, les dents abrasées de l'original ont été reconstituées à Munich selon les résultats originaux de jeunes animaux femelles afin de mieux pouvoir représenter la dentition. Dans ce contexte, quelques adaptations de la mâchoire ont également été effectuées.

² Le nom scientifique du chimpanzé fait à nouveau l'objet de discussions ces derniers temps. Dans la littérature, d'autres auteurs sont également cités.

³ Le chimpanzé y est considérablement en reste face à l'orang-outan. Sa proximité particulière avec l'homme est également définie d'une autre manière.

⁴ Lors du nivellement croissant des surfaces de mastication des dents, la pression de mastication doit être augmentée, ce qui provoque une croissance potentialisée du muscle masticateur qui à son tour modèle les surfaces d'insertion et les origines du muscle de façon potentialisée. La dérivation de la pression de mastication se renforçant constamment sur le squelette du visage renforce ici également les structures. La différence considérable des Ponginae africains par rapport à l'orang-outan se traduit en l'occurrence par le fait que les relations de présentation entre le cerveau en tant qu'organe de la tête le plus grand et les autres organes – en particulier les yeux – sont disposées horizontalement (par conséquent les unes après les autres) et chez l'orang-outan plutôt verticalement (par conséquent les unes sur les autres).

⁵ Toutes les mesures ont été relevées sur un original par le Dr. sc. A. Windelband, Berlin. Les mesures du modèle ne présentent en général que de faibles écarts.

Chimpanzé¹

Português

Espécie	<i>Pan troglodytes</i> (Gmelin, 1788) ²
Subfamília	Ponginae Allen, 1925
Família	Pongidae Elliot, 1913
Superfamília	Hominoidea Simpson, 1931
Infraordem	Catarrhina Hemprich, 1820
Subordem	Simiae Haeckel, 1866
Ordem	Primates Linnaeus, 1758

O crânio de fêmea de chimpanzé adulto, jovem e de tamanho mais bem médio, apresenta um relevo craniano relativamente pouco marcado. Feita a exceção dos fortes toros supraorbitais (Tori supraorbitales), o crânio neural (Neurocranium) apresenta-se bastante liso, e portanto, poderia ser muito bem ser comparado a um crânio humano³. No caso de exemplares de idade avançada isto já não seria possível.

No crânio (Cranium) do chimpanzé, também é notável a maior importância das partes faciais e mandibulares (crânio facial ou Viscerocranium) em relação ao crânio neural (Neurocranium). Esta relação só vem a se estabelecer durante a fase de crescimento pós-natal, e em particular, durante a fase de substituição dental.

As protuberâncias (Condylis occipitales) da articulação da cabeça e o forame occipital craniano (Foramen occipitale magnum) por elas enquadrado encontram-se na parte posterior do crânio. Também neste caso observa-se uma clara diferença em comparação ao animal recém-nascido ou infantil.

As características específicas de gênero sexual (dimorfismo sexual) no crânio aparecem só a primeira vista de forma mais nítida no chimpanzé do que nos outros membros da subfamília Ponginae. Como em todos os primatas estudados, os chimpanzés machos também apresentam um volume cerebral superior na parte mediana, caninos maiores de forma diferente, assim como um relevo craniano nitidamente mais forte. Pelo menos os adultos tardios (maduros) machos, e as fêmeas adultas tardias com relativa frequência também, sempre apresentam uma forte crista sagital (Crista sagittalis), mesmo sendo menos forte do que nos gorilas. A crista occipital se desenvolve em todos os exemplares adultos e sua presença explica-se pelo maior volume das suas cabeças na parte frontal.

Encontram-se sempre toros supraorbitais (Tori supraorbitales) desenvolvidos, os quais são unidos medianamente por um toro glabellar (Torus glabellaris) formando uma esquama frontal unitária (Torus frontalis). Conjuntamente a esta última, os seus senos frontais (Sinus frontales) são fortemente desenvolvidos. Esta formação ocorre em associação com o desenvolvimento da dentição definitiva (Dentes permanentes) e logo em relação à utilização da mandíbula e ao subsequente avanço do desgaste dos dentes (abrasão)⁴. O ramo ascendente da mandíbula (Ramus mandibulae) é relativamente baixo. A ordem mais bem paralela dos dentes molares e pré-molares encontrada é característica da dentadura dos Ponginae. Os dentes incisivos encontram-se à frente em relação àqueles. Os dentes caninos em forma de punhal, típicos do gênero, ultrapassam claramente a linha de oclusão. Por isso existe na maxila superior uma falha entre o canino e o primeiro pré-molar, o diastema, no qual se insere o canino da mandíbula quando a dentadura é fechada.

Os dentes da dentadura anterior fecham-se como tesouras uns sobre os outros, o que favorece o corte no ato de morder. Os dentes da dentadura posterior apresentam coroas amplas e arredondadas, de modo a favorecer a mastigação, sendo que no caso dos molares encontra-se uma estrutura do tipo da do driopiteco, como é também é encontrada no homem. No chimpanzé, o esmalte dental (Enamelum) também apresenta na linha de oclusão ao lado das fissuras (Fissurae) umas poucas, mas características, ranhuras no esmalte.

Desde as pioneiras pesquisas de E. Selenka por volta de 1900, os chimpanzés são considerados os parentes vivos mais próximos do ser humano. Eles substituíram o orangotango neste papel.

Algumas medidas do crânio original de chimpanzé⁵.

Comprimento máximo do crânio neural (com Torus frontalis)	132 mm
Largura máxima do crânio neural	118 mm
Largura máxima do crânio na região da constrição pós-orbital maior	71 mm
Volume da cavidade craniana (Cavum cranii) = „volume do cérebro“	390 ccm
Comprimento da face	127 mm
Largura da parte superior da face (largura biorbital externa)	97 mm
Largura arco zigomático	118 mm
Maior distância dos arcos zigomáticos à parede craniana	21 mm
Comprimento do paladar	70 mm
Largura do paladar	33 mm
Largura condilar da mandíbula	98 mm
Largura angular da mandíbula	77 mm
Altura do corpo mandibular (Corpus mandibulae)	27 mm
Altura do ramo da mandíbula	59 mm
Largura do ramo	43 mm
Massa total do crânio	417 g
Massa da caixa craniana	319 g
Massa da mandíbula	98 g

Autor: Dr. Dr. Olav Röhrer-Ertl, Sectio Primates da SNSB, Munique

¹ Para o molde deste modelo foi utilizado um original da coleção da Universidade Johann Wolfgang Goethe em Frankfurt am Main, Instituto de Anthropologia e Genética Humana para biólogos. Por razões didáticas, os dentes desgastados (abrasados) do original foram reconstituídos a partir de originais de animais jovens encontrados em Munique, de modo a também poder representar melhor estrutura dental. Em função disto, foram efetuadas várias adaptações na mandíbula.

² O nome científico do chimpanzé tem sido novamente objeto de discussão nos últimos tempos. Na literatura também são citados outros autores.

³ Nisto, o chimpanzé permanece nitidamente distante do orangotango. A sua particular semelhança com o ser humano também é definida de modo diferente.

⁴ Com o aumento do aplainamento da superfície de mastigação dos dentes a pressão mastigatória deve ser aumentada, o que provoca um aumento da musculatura de mastigação, o que por sua vez intensifica a modelação dos pontos de inserção ou as origens dos músculos. O desvio provocado na face do esqueleto por causa da pressão de mastigação em constante aumento reforça aqui também as estruturas. Uma diferença fundamental entre o orangotango e o Ponginae africano caracteriza-se aqui pelo fato que a posição relativa do cérebro como maior órgão da cabeça aos outros órgãos, em particular aos olhos, obedece a uma ordem mais bem horizontal (ou seja, um atrás do outro), sendo que no caso do orangotango, esta é mais bem vertical (ou seja, um acima do outro)

⁵ Todas as medidas foram levantadas de um original pelo Dr. sc. A. Windelband, Berlin. As medidas do modelo divergem em geral ligeiramente do original.

Scimpanzé¹

Italiano

Specie	<i>Pan troglodytes</i> (Gmelin, 1788) ²
Sottofamiglia	Ponginae Allen, 1925
Famiglia	Pongidae Elliot, 1913
Superfamiglia	Hominoidea Simpson, 1931
Infraordine	Catarrhina Hemprich, 1820
Sottordine	Simiae Haeckel, 1866
Ordine	Primates Linnaeus, 1758

Il cranio di questo scimpanzé femmina adulta di statura media mostra un rilievo craniale poco pronunciato. A parte la forte prominenza sopraorbitale, il neurocranio sembra piuttosto liscio e per questo si potrebbe comparare senza problemi a quello umano³. Negli animali di età superiore una simile comparazione non sarebbe più possibile.

Anche nel cranio dello scimpanzé colpiscono le dimensioni sproporzionate della sezione viso-mascellare (del viscerocranio ovvero del viscerocranio e dello splanocranio) rispetto al neurocranio. Tale relazione tuttavia si sviluppa solo nel corso della crescita postnatale, in particolare nel periodo di cambio della dentatura.

I condili occipitali dell'articolazione del capo che circondano il foro occipitale grande si trovano nell'area posteriore del cranio. Anche qui appare evidente la differenza rispetto all'animale neonato o infantile.

Il dimorfismo sessuale del cranio nello scimpanzé appare solo al primo sguardo meno fortemente pronunciato che in altri Pongidi. Come tutti gli altri primati analizzati, anche gli scimpanzé maschi mostrano al centro dei volumi cerebrali superiori, denti canini più grandi e di forma diversa e rilievi cranici molto più pronunciati. Perlomeno i maschi di età matura li hanno sempre, mentre le femmine di età matura presentano abbastanza spesso una cresta sagittale, anche se meno pronunciata che nei gorilla. Le creste occipitali si formano in tutti gli animali adulti e trovano la loro ragione d'essere nella prominenza anteriore del capo.

In linea di massima si ha la formazione di prominenze sopraorbitali, che in posizione mediana sono unite alla prominenza frontale unitaria con una prominenza gabelare. Di conseguenza i seni frontali sono molto accentuati. Questa formazione nasce parallelamente allo sviluppo della dentatura permanente e prosegue poi con l'uso della dentatura in conseguenza della progressiva abrasione dei denti⁴.

Il ramo ascendente della mandibola (ramo mandibolare) è relativamente basso. Caratteristico della dentatura dei Pongidi appare l'allineamento piuttosto parallelo dei denti premolari e molari. I denti incisivi invece sono in posizione frontale. I denti canini a forma di pugnale, tipici di questa famiglia, sporgono chiaramente rispetto al piano di masticazione o occlusione. Per tale ragione nella mascella tra dente canino e primo premolare c'è un vuoto, il cosiddetto diastema, nel quale a dentatura chiusa si inserisce il dente canino della mandibola.

I denti anteriori si chiudono a forma di forbice, cosicché il morso risulta facilitato; i denti posteriori mostrano delle corone larghe e smussate, idonee alla triturazione. I molari sono caratterizzati dal cosiddetto modello driopitecino, come nell'uomo. Anche nello scimpanzé lo smalto dentario mostra sulla superficie di masticazione, accanto ai solchi, poche ma tipiche grinze.

A partire dal lavoro pionieristico di E. Selenkas attorno al 1900 gli scimpanzé sono considerati come i parenti viventi più prossimi dell'uomo. Quindi hanno preso il posto dell'orangutan.

Qui di seguito indichiamo alcune misure del cranio originale dello scimpanzè⁵.

Massima lunghezza del neurocranio (con prominenza frontale)	132 mm
Massima larghezza del neurocranio	118 mm
Larghezza del cranio nell'area del restringimento postorbitale maggiore	71 mm
Volume della cavità cranica = „volume del cervello“	390 ccm
Lunghezza del viso	127 mm
Larghezza del viso superiore (larghezza biorbitale esterna)	97 mm
Larghezza dell'arcata zigomatica	118 mm
Massima distanza delle arcate zigomatiche rispetto alla parete cranica	21 mm
Lunghezza del palato	70 mm
Larghezza del palato	33 mm
Larghezza condilare della mascella inferiore	98 mm
Larghezza angolare della mascella inferiore	77 mm
Altezza del corpo mandibolare	27 mm
Altezza del ramo della mascella inferiore	59 mm
Larghezza del ramo	43 mm
Massa totale del cranio	417 g
Massa del cranio privo di mandibola	319 g
Massa della mandibola	98 g

Autore: Dr. Dr. Olav Röhrer-Ertl, Sezione Primati di SNSB, Monaco di Baviera

¹ L'originale usato per il calco di questo modello proviene dalla raccolta dell'università Johann Wolfgang Goethe di Francoforte sul Meno, Istituto di antropologia e genetica umana per biologi. Per ragioni didattiche i denti dell'originale, che erano consumati, sono stati ricostruiti a Monaco di Baviera sulla base della dentatura di reperti originali di giovani animali femmine, allo scopo di illustrare meglio il campione di dentatura. La ricostruzione ha reso necessari anche degli adattamenti della mascella.

² Il nome scientifico dello scimpanzè negli ultimi tempi è nuovamente in discussione. Nella letteratura scientifica sono citati anche altri autori.

³ In questo senso tuttavia lo scimpanzè è chiaramente inferiore all'orangutan. La sua particolare prossimità all'uomo viene definita anche altrimenti.

⁴ Al progressivo livellamento delle superfici masticatorie dei denti consegue un aumento della pressione di masticazione, il che provoca una crescita maggiore dei muscoli masticatori, che a sua volta produce un modellamento maggiore delle superfici di inserzione e delle origini dei muscoli. La deviazione progressiva della pressione di masticazione rafforza anche le strutture dello scheletro del viso. La differenza sostanziale tra Pongidi africani rispetto all'orangutan è che nei primi il rapporto di localizzazione tra il cervello come organo maggiore del capo e il resto, in particolare gli occhi, è piuttosto orizzontale (quindi uno dietro l'altro) mentre nell'orangutan è piuttosto verticale (quindi uno sopra l'altro).

⁵ Tutte le misure sono state rilevate da un originale dal Dr. sc. A. Windelband di Berlino. Le misure del modello sono di solito leggermente diverse.

チンパンジー¹

日本語

種	<i>Pan troglodytes</i> (Gmelin, 1788) ²
亜科	オランウータン亜科 (Allen, 1925)
科	ショウジョウ科 (Elliot, 1913)
上科	ヒト上科 (Simpson, 1931)
下目	狭鼻猿類 (Hemprich, 1820)
亜目	真猿亜目 (Haeckel, 1866)
目	霊長目 (Linnaeus, 1758)

本模型は中程度の大きさの若い雌チンパンジーの頭骨模型であり、頭骨の隆起は比較的小さい。眼窩上隆起が発達しているのを除けば、チンパンジーの脳頭蓋の外面はかなり滑らかで、ヒトの頭骨に似ている³。

チンパンジーの頭骨でも、顎顔面（顔面骨、例えば顔面頭蓋もしくは内臓頭蓋）のサイズは脳頭蓋のサイズに対して不釣り合いなくらい大きい。しかしこの特徴は、生後の成長過程、とくに永久歯の発生時期に獲得される。チンパンジーの新生児もしくは乳幼児では、脳頭蓋は顔面頭蓋に比べてかなり大きい。

この模型の第一頸椎関節の後頭顆と大後頭孔は頭骨の後方にあるため、新生児期や乳幼児期のチンパンジーではないことがわかる。

チンパンジーの頭骨の性差は、他のオランウータン亜科の生物に比べれば小さい。しかし他の霊長目の動物と同様に、雄チンパンジーは雌チンパンジーより頭蓋容量が大きく、犬歯も大きく形が異なっており、頭骨の隆起もより発達している。矢状稜はゴリラよりは小さいが、成熟した雄のチンパンジーでは必ず見られ、成熟した雌のチンパンジーでも比較的良好に見られる。成熟したチンパンジーは前頭部が重いいため後頭稜が発達している。

一般的に、眼窩上隆起は、眉間隆起を介して連結し、一体化された眉の隆起部を形成する。これに関連し前頭洞は大きく発達している。この発達は、永久歯の形成や成長時の咀嚼による歯の磨耗とも関連しながら起こる。⁴

チンパンジーの下顎枝は比較的低い。前臼歯と臼歯が平行に近い状態で並んでいるのはオランウータン亜科の特徴であり、それらの前には上顎側切歯がある。性差異のある鋭くとがった犬歯は、咬合平面を明らかに超えて伸びている。このため、上顎の犬歯と第一前臼歯の間には、犬歯を収めるための空隙もしくは正中離開がある。前歯は、はさみのように重なり合っており、食物を噛み切りやすくなっている。反対に奥歯は幅が広く歯冠は浅いため、細かく噛み砕くのに適している。この臼歯はいわゆるドリオピテクス型のもので知られているもので、ヒトにも同様に見られる。また咬合面でもエナメル質の溝が見られ、数は少ないがチンパンジーの特徴となっている。

オランウータンがヒトと最も近縁な種であるとされていたときもあったが、1900年頃からのE. Selenkaによる草分け的研究以来、チンパンジーがヒトに最も近い種とされている。

実物標本の計測値⁵

脳頭蓋最大長（眉間隆起と後頭稜を含む）	132mm
脳頭蓋最大幅	118mm
眼窩後部幅が最大の点における頭骨幅	71mm
頭蓋腔容量＝「脳の大きさ」	390cm ³
顔長	127mm
上顔幅（外眼窩顔幅）	97mm
頬骨弓幅	118mm
頬骨弓と側頭壁の最大距離	21mm
口蓋長	70mm
口蓋幅	33mm
下顎関節突起幅	98mm
下顎角幅	77mm
下顎体高	27mm
下顎枝高	59mm
下顎枝幅	43mm
頭骨総重量	417g
脳頭蓋重量（下顎骨を除く頭骨の重量）	319g
下顎骨重量	98g

筆者

Olav Röhrer- Ertl, Primates Section, SNSB, Munich

¹このモデルは、フランクフルト・アム・マインにあるヨハン・ヴォルフガング・ゲーテ大学 人類学・人類遺伝学研究所が所有する標本から作成された。原型となった標本の歯は磨り減っていたため、より良い状態で見られるようMunichが所有する若いメスの標本を参考に歯を復元、この過程で顎に数箇所修正を加えた。

²チンパンジーの学名は最近新たな議論となっており、ほかの命名者も文献には記されている。

³しかし、滑らかさではチンパンジーの頭骨はオランウータンのものに比べてかなり劣っており、チンパンジーとヒトとの近縁な関係は、これ以外の部分で説明されている。

⁴歯の咬合面が平らになるほど、咀嚼力は強化される。それが咀嚼筋の発達を促し、結果、筋付着表面の構造を変化させる。この標本の顔面骨格においても、咀嚼力が増加し続けた結果とおもわれる構造上の特徴が明確にあらわれている。その効果を脳とその他の器官、特に眼との位置関係で見ることができる。チンパンジーでは、脳と眼は横にならんでおり（脳は眼の後ろ）、反対にオランウータンではより縦の位置関係にある（脳は眼の上）。

⁵全ての計測はベルリンのA. Windelbandtにより実物標本で行われた。全般的に模型のサイズはわずかに実物と異なっている。

Вид	<i>Pan troglodytes</i> (Gmelin, 1788) ²
Подсемейство	Ponginae Allen, 1925
Семейство	Pongidae Elliot, 1913
Надсемейство	Hominoidea Simpson, 1931
Инфраотряд	Catarrhina Hemprich, 1820
Подотряд	Simiiae Haeckel, 1866
Отряд	Primates Linnaeus, 1758

Череп этого молодого взрослого животного, самки шимпанзе среднего размера имеет сравнительно низкий рельеф. Помимо выраженных надглазничных валиков, мозговой череп гладкий и в этом отношении вполне сопоставим с черепом человека³. Для более взрослых животных это уже не совсем так.

В черепе шимпанзе также заметна непропорциональность размеров лицевой/челюстной частей (лицевые кости, т.е. спланхнокраниум или лицевой череп) относительно мозгового черепа. Это соотношение, однако, проявляется только в процессе постнатального роста, в частности при смене зубов.

Затылочные мышелки атлантозатылочного сочленения и большое затылочное отверстие (foramen occipitale magnum), которое они ограничивают, расположены в задней части черепа. Здесь также заметен явный контраст с новорожденным/молодым животным.

Лишь на первый взгляд половой диморфизм черепа меньше проявляется у шимпанзе по сравнению с другими членами подсемейства Ponginae. Как и другие изученные в этом отношении приматы, самцы шимпанзе обладают в среднем большим объемом головного мозга, клыками большего размера и иной формы, значительно более выраженным рельефом черепа. Взрослые самцы всегда, а взрослые самки сравнительно часто, имеют сагиттальный гребень, хотя и менее выраженный, чем у горилл. У всех взрослых животных развиваются затылочные гребни из-за «тяжелой передней части» головы.

В целом формируются надглазничные дуги (tori supraorbitales), которые медиально связаны глABELЛЯРНОЙ дугой (torus glabellaris) для формирования единой надбровной дуги (torus frontalis). Не удивительно, что лобные пазухи весьма выражены. Такое развитие происходит в связи с ростом постоянных зубов, а затем по мере износа зубов из-за постоянного трения при жевании⁴.

Направленная вверх ветвь нижней челюсти (ramus mandibulae) расположена достаточно низко. Для Ponginae типичным является более-менее параллельное расположение премоляров и моляров. Перед ними располагаются резцы. Сексуально дифференцированные кинжаловидные клыки отчетливо выступают из окклюзионной плоскости. Поэтому в верхней челюсти между клыком и первым премоляром имеется щель, или диастема, в которую входит нижний клык.

Передние зубы заходят один за другой, как ножницы, что облегчает откусывание пищи, а задние зубы имеют широкие, невысокие коронки и подходят для измельчения пищи; это и составляет – в случае моляров – особенность, присущую дриопитекам, а также людям. И у шимпанзе на эмали зубов имеются борозды на окклюзионной поверхности рядом с фиссурами, их немного, но это характерный признак.

Со времен первых пионерских работ Е. Селенка в начале 1900-х гг. шимпанзе считаются ближайшими ныне живущими родственниками человека. Они получили эту пальму первенства от орангутангов.

Некоторые размеры черепа шимпанзе⁵.

максимальная длина черепа (включая надбровную дугу и затылочный гребень)	132 mm
максимальная ширина черепа	118 mm
ширина черепа в области максимального посторбитального сужения	71 mm
объем краниальной полости = «размер мозга»	390 cm ³
длина лица	127 mm
ширина верхней части лица (наружная биорбитальная ширина)	97 mm
ширина скуловой дуги	118 mm
максимальное отделение скуловой дуги от стенки черепа	21 mm
длина неба	70 mm
ширина неба	33 mm
межмышцелковая ширина нижней челюсти	98 mm
бигональная ширина нижней челюсти	77 mm
высота тела нижней челюсти	27 mm
высота ветви нижней челюсти	59 mm
ширина ветви	43 mm
общая масса черепа с нижней челюстью	417 г
масса черепа	319 г
масса нижней челюсти	98 г

Автор: Олав Ререр-Эртль (Dr Dr Olav Röhrer-Ertl), Отдел изучения приматов, SNSB, Мюнхен

¹ Данная модель – слепок с оригинала из коллекции Университета Иоганна Вольфганга Гете, Франкфурт-на-Майне, института антропологии и генетики человека для биологов. В учебных целях истирание зубов оригинала было реконструировано по результатам наблюдения за самками шимпанзе в Мюнхене, с целью лучшего отображения зубов. В процессе потребовалось внести некие изменения в челюсти.

² Научное название шимпанзе недавно стало поводом для возобновления дискуссий. В списке литературы также приведены другие авторы.

³ Тем не менее, шимпанзе далеко позади орангутанга в этом отношении. Особенно близкое родство шимпанзе с людьми установлено другими способами.

⁴ По мере уплощения жевательных поверхностей зубов должны возрастать жевательные усилия, что ведет к усилению роста жевательных мышц, а затем и к более выраженному изменению поверхностей прикрепления мышц. И здесь распределение постоянно растущих жевательных нагрузок на поверхности лицевого черепа ведет к формированию более выраженных структур. Здесь просматривается эффект пространственной взаимосвязи между мозгом, как наиболее крупным органом головы, и другими частями, особенно глазами. У африканских *Ponginae* данная взаимосвязь преимущественно горизонтальная (один позади другого), а у орангутангов, напротив, преимущественно вертикальная (один над другим).

⁵ Все размеры были получены с оригинала доктором наук А. Винделбанд (Dr sc. A. Windelband), Берлин. В целом допустимы небольшие отклонения размеров модели.

黑猩猩¹

英文

物种	黑猩猩 (Gmelin, 1788) ²
亚科	猩猩亚科, 1925
科	人科, 1913
总科	人形总科, 1931
下目	Catarrhina Hemprich, 1820
亚目	猿猴亚目, 1866
目	灵长目, 1758

这一中等身材的年轻成年雌性黑猩猩的颅骨呈现出相对低水平的增大。除了具有非常显著凸出的眶上脊之外，其脑颅也非常的光滑，在这方面完全可以和人类的颅骨³想比较。就老年动物而言，这样的现象看起来就不合理了。

在黑猩猩的颅骨之中，还可观察到非常显著的一点，即面部/下颌部分（面颅骨，也就是咽颅或者内脏颅）相对于脑颅而言非常突出。但是，这种关系是在出生后的生长过程中逐渐形成的，在第二次出牙期间格外明显。

寰椎关节的枕骨髁及其所包围形成的枕大孔（枕骨大孔）位于颅骨的后区。在这一部分，其与新生或者幼年动物之间存在鲜明对比。

颅骨的两性异形性，就黑猩猩而言，不如其他种类猩猩亚科动物明显。与针对所有灵长类动物就此方面展开研究的结果相同，平均而言，雄性黑猩猩的脑容量更大，颅骨尺寸更大，具有不同形状的犬齿，并且具有非常明显而相应增大的头颅骨。所有成年雄性个体，以及大部分成年雌性个体都具有矢状脊，但不如大猩猩那样显著。所有成年动物，都因为其前部更重的头部而发展形成枕嵴。

一般而言，都会形成眉眶骨（*tori supraorbitales*），在其中部由眉间骨（*torus glabellaris*）相连，形成一个统一的眉骨（*torus frontalis*）。因此，使得黑猩猩的额突额外突出。这一发展，与恒齿的萌生相关，并随着因咀嚼而导致的牙齿研磨受损而进一步发生⁴。

下颌骨（*ramus mandibulae*）的上部相对低。就猩猩亚科而言，很典型的是，其前臼齿和白齿呈现一定程度的平行排列。在前臼齿和白齿的前部是门牙。存在性别异形性的如同短剑的犬齿，明显突出于牙合平面前部。因为这一原因，在犬齿与第一颗前臼齿之间的上颚部分存在一个缝隙，或者称为牙间隙，被下部的犬齿占据。

前牙紧邻交错分布，如同剪刀，这使得黑猩猩更为方便地撕咬食物，而后牙则具有宽而浅的牙冠，适合进行研磨。就臼齿而言，这就构成所谓的森林古猿的形态，人类也是呈现这样的牙齿模式。同样，就黑猩猩而言，缝隙旁边牙合平面的沟槽上存在珐琅质。尽管其数量少，但却构成了显著的特征。

E. Selenka就此展开的最早的研究始于大约1900年，当时就认为黑猩猩是人类最亲密的近亲。这一点使得黑猩猩与猩猩区别开来。

原型黑猩猩头骨的某些尺寸⁵。

头盖骨最大长度（包含眉骨以及枕嵴）	132 mm
头盖骨最大宽度	118 mm
在最大眼窝后部狭窄区的颅骨宽度	71 mm
颅腔容量 = “脑容量”	390 ccm
面部长度	127 mm
上面部宽度（外眶间宽）	97 mm
颧弓宽度	118 mm
颧弓与颅骨壁最大间距	21 mm
颞长	70 mm
颞宽	33 mm
下颞骨双髁宽度	98 mm
下颞骨下颌角间宽度	77 mm
下颌体高度	27 mm
下颞骨分支高度	59 mm
分支宽度	43 mm
颅骨总重量	417 g
头盖骨重量	319 g
下颞骨重量	98 g

作者：Olav Röhrer-Ertl博士，灵长类章节，SNSB，德国慕尼黑

-
- ¹ 这一模型的原型来自于位于美茵河畔的法兰克福大学人类学和人类遗传学研究所的生物学家的收藏品。为了科学教育的目的，原型中受到磨损的牙齿按照慕尼黑的年轻雌性黑猩猩标本中的牙齿样式进行了重新塑造，这样就可对牙齿形态进行更好的展示。在此过程中，必须对下颌进行适当修改。
- ² 黑猩猩的科学名称最近处于争论之中。其他作者的观点在参考文献之中列出。
- ³ 但是，就此而言，黑猩猩位居猩猩之后。黑猩猩与人类之间极为密切的关系是以其他方式呈现的。
- ⁴ 随着牙齿咬合面变得越来越平，其咀嚼力必然增加，导致咀嚼肌的持续增长，使得肌肉附着表面更趋明显。在此，日益增加的咀嚼力在面部骨骼上的分布，导致其面部轮廓突出。这里，我们可以看到头部最大的器官、脑与其他器官（特别是眼睛）之间的空间分布关系。就非洲大猩猩而言，其关系主要是水平位置的关系（一个位于另一个的后部），而就猩猩而言的话，这样的器官分布是呈垂直关系的（一个位于另一个之上）。
- ⁵ 所有的尺寸都取自于A. Windelband博士的原著，出版于德国柏林。整体而言，模型的尺寸与上述尺寸之间存在轻微差异。

Şempanze¹

Türkçe

Tür	<i>Pan troglodytes</i> (Gmelin, 1788) ²
Altfamilya	Ponginae Allen, 1925
Familya	Pongidae Elliot, 1913
Superfamilya	Hominoidea Simpson, 1931
Alt sıra	Catarrhina Hemprich, 1820
Alttakım	Simiae Haeckel, 1866
Takım	Primates Linnaeus, 1758

Bu genç erişkin kafatası, orta ölçekli dişi şempanze nispeten düşük seviyede kabartılar gösterir. Belli supra-orbital sırtlar haricinde, serebral kafatası biraz daha düzgün görünür ve karşılaştırma yapılırsa insan kafatasına benzerlik olabilir³. Yaşlı hayvanlarla bu karşılaştırma benzerlik göstermez.

Şempanze iskeletinde, serebral kafatası ile ilişkili olarak yüz/çene kısmındaki orantısız boyut görülebilmektedir. Bu ilişki, sadece postnatal büyümede gelişmekte olup ikinci diş çıkarma döneminde görülmektedir.

Atlas bağlamındaki artkafa kondili ve büyük artkafa boşluğu iskeletin arka tarafında bulunmaktadır. Burada da, yeni doğan veya bebek hayvan arasındaki zıtlık görülmektedir.

İskeletin eşey ayrılığı şempanzelerde diğer Ponginae'lere göre ilk bakışta daha az belirgindir. Bu bağlamda incelenen primatlar için durum aynıdır, erkek şempanzelerin daha geniş bir beyin hacmi, daha büyük farklı yapıda köpek dişi ve daha kabark bir iskeleti vardır. Tüm durumlarda olgun erkekler ve olgun dişiler sagittal krete sahiptir. Tüm yetişkin hayvanlar ön kafaları yüzünden artkafa krestine sahiptir.

Genel olarak supra-orbital kabartılar (tori supraorbitales) oluşur. Bunlar birleşik kenar kabartısı oluşturmak için glabella kabartısı tarafından yönlendirilir. Ön sinüsler öne çıkmaktadır. Bu gelişim kalıcı dişler ve çiğneme abrazyonu ile diş kullanımı ile ilişkili olarak meydana gelmektedir⁴.

Altçenenin (ramus mandibulae) üst tarafı daha düşüktür. Ponginae'de premolar ve molar dişler aşağı yukarı paralel düzenlenmiştir. Bunların önünde ön dişler vardır. Cinsiyete göre farklılık gösteren, hançere benzeyen köpek dişleri oklüzyon düzleminde yayılmıştır. Bu sebeple, köpek dişi ve birinci premolar arasındaki üst çenede, bir boşluk vardır. Bu boşluğa alt köpek dişi girer. Ön dişler birbirlerinin üstüne biner, bu da yemeyi kolaylaştırır, arka dişler ise daha geniştir, ezme işlemi içindir idealdır-molar durumunda görülür-eğrelti olarak bilinir ve insanlarda da görülmektedir. Şempanzelerde de, enamel oklüzyon alanında iz bırakır, bunların sayısı azdır ancak özelliğidir.

1900 yılında E. Selenka tarafından yapılan öncü çalışmalar sonucu, şempanzeler insanlara en yakın olan canlı olarak kabul edilmektedir. Orangutandan farklı özellikleri vardır.

Orijinal şempanze iskeletinin bazı ölçüleri².

Kafatasının maks. uzunluğu (Kenar yükseltisi ve artkafa krestisi dahil)	132 mm
Maks. Kafatası genişliği	118 mm
postorbital daralmanda iskelet genişliği	71 mm
kafatası boşluğu hacmi = "beyin boyutu"	390 ccm
yüz uzunluğu	127 mm
üst yüz uzunluğu (dış biyorbital genişliği)	97 mm
elmacık kemiği genişliği	118 mm
iskelet duvarından elmacık kemiğinin maks. ayrımı	21 mm
damak uzunluğu	70 mm
damak genişliği	33 mm
altçene uzunluğu	98 mm
bigonial altçene genişliği	77 mm
corpus mandibulae yüksekliği	27 mm
altçene ramus yüksekliği	59 mm
ramus genişliği	43 mm
iskeletin toplam kütlesi	417 g
kafatası kütlesi	319 g
altçene kütlesi	98 g

Yazar: Dr Dr Olav Röhrer-Ertl, Primates Bölümü, SNSB, Munich

¹ Bu model Biyologlar için Antropoloji ve İnsan Genetiği Enstitüsü, Johann Wolfgang Goethe Üniversitesi Frankfurt Koleksiyonundan alınmıştır. Eğitimsel nedenlerden dolayı aşınmış dişler yenilenmiştir böylece diş yapısı hakkında daha sağlıklı bilgiler verilebilmektedir. Bu süreçte, çeneye bazı uyarlamalar yapılmıştır.

² Şempanzenin bilimsel ismi yeni bir tartışma konusudur. Diğer yazarlar literatürde verilmiştir.

³ Ancak şempanze bu bağlamda orangutanın arkasındadır. İnsanlarla olan yakın ilişkisi diğer yollarla kurulmuştur.

⁴ Diş ısırma alanlarının düzleşmesi ile, çiğneme gücü artmalıdır bu da çiğneme kaslarını geliştirir. Burada da, yüz iskeleti üzerindeki artan çiğneme gücü, daha belirgin yapılarda sonuçlanmaktadır. Bizler burada kafa, beyin ve özellikle gözler olmak üzere diğer organlar arasındaki uzamsal ilişkiyi görmekteyiz. Afrika Ponginae'de bu ilişki yataydır (biri diğerinin arkasında), orangutanda ise bu daha dikeydir (biri diğerinin üstünde).

⁵ Tüm boyutlar Dr sc A. Windelband tarafından orijinalinden alınmıştır. Genel olarak, model boyutları bunlardan ayrılmaktadır.



The following Primate skulls are also available from 3B Scientific:

VP761/1 Orang-Utan
VP762/1 Gorilla

Bei 3B Scientific erhalten Sie auch die folgenden Schädel von Primaten:

VP761/1 Orang-Utan
VP762/1 Gorilla

En 3B Scientific consigue también los cráneos de primates siguientes:

VP761/1 Orangután
VP762/1 Gorila

A 3B Scientific, vous pouvez aussi commander les crânes de primates suivants:

VP761/1 Orang-outang
VP762/1 Gorille

Na 3B Scientific você também poderá obter os seguintes crâneos de primatas:

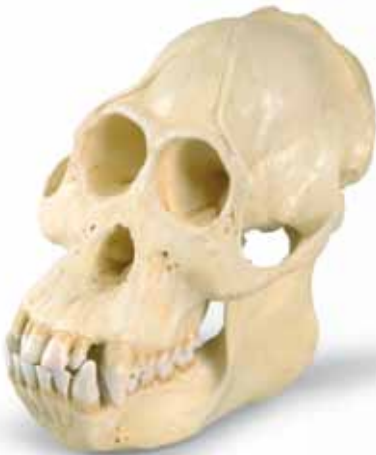VP761/1 Orangotango
VP762/1 Gorila

I seguenti crani primati sono disponibili anche presso 3B Scientific:

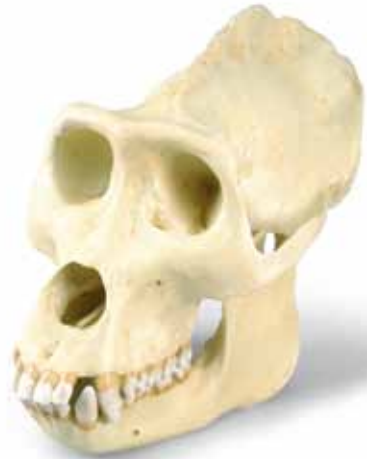VP761/1 Orangutan
VP762/1 Gorilla

3B Scientific では他の霊長類の頭骨モデルもご用意しております。

VP761/1 オランウータン
VP762/1 ゴリラ



VP761/1



VP762/1

3B Scientific

A worldwide group of companies



3B Scientific GmbH

Rudorffweg 8 • 21031 Hamburg • Germany

Tel.: + 49-40-73966-0 • Fax: + 49-40-73966-100

www.3bscientific.com • 3b@3bscientific.com

© Copyright 2005 / 2013 for instruction manual and design of product:
3B Scientific GmbH, Germany